Aus dem pathologisch-anatomischen Institut der Universität München.
(Direktor: Prof. Dr. Borst).

Eine angeborene Zwerchfellhernie

mit bemerkenswerten Mesenterialverhältnissen und anderen Besonderheiten.

Inaugural-Dissertation

zur

Erlangung der Doktorwürde

der

hohen medizinischen Fakultät der Universität München

vorgelegt von

Heinrich Winkler
approb. Arzt aus München.

Mit 9 Abbildungen im Text.

Wiesbaden.
Verlag von J. F. Bergmann.
1911.

Aus dem pathologisch-anatomischen Institut der Universität München.
(Direktor: Prof. Dr. Borst).

Eine angeborene Zwerchfellhernie

mit bemerkenswerten Mesenterialverhältnissen und anderen Besonderheiten.

Inaugural-Dissertation

zur

Erlangung der Doktorwürde

der

hohen medizinischen Fakultät der Universität München

vorgelegt von

ACAD. LUGD. BAT. BIBL.

Heinrich Winkler
approb. Arzt aus München.

Mit 9 Abbildungen im Text.

Wiesbaden.
Verlag von J. F. Bergmann.
1911.

Gedruckt mit Genehmigung der medizinischen Fakultät der Universität München.

Referent: Professor Dr. Borst.

Buchdruckerei Carl Ritter G. m. b. H., Wiesbaden.

Meiner Mutter gewidmet.

Digitized by the Internet Archive
in 2026

https://archive.org/details/IA41547407_0016

Am 15. 3. 1910 wurde im Pathol. Institut zu München bei der Sektion eines 7jährigen Knaben eine Hernia diaphragmatica spuria gefunden. Der Fall ist nicht nur durch die hochgradige Verlagerung der Organe, sondern auch durch seine Gekröseverhältnisse und andere Besonderheiten von Interesse.

Anatomischer Teil. Ich gebe zunächst eine Übersicht über das Präparat. (Vergl. Fig. 1, S. 6.)

In der linken Seite des Zwerchfells ist, an die hintere Thoraxwand unmittelbar anstossend, ein Defekt von durchschnittlich 5 cm Durchmesser. Durch diesen Defekt hat ein grosser Teil der Baucheingeweide den Weg in die Brusthöhle gefunden, nämlich der ganze Magen, die Milz, die Hälfte des Pankreas, etwa das distale Drittel des Dünndarmes und die sich anschliessende Hälfte des Dickdarmes. Der Rest, also die ganze Leber, die Nieren, das Duodenum, der davon eingeschlossene Teil des Pankreas und die oben nicht genannten Darmteile liegen in der Bauchhöhle.

Das Mediastinum mit dem Herzen ist sehr stark nach rechts ausgebuchtet. Der so gebildete rechte Brustraum hat ungefähr den dritten Teil des Volumens des linken Brustraumes und enthält die nur wenig verkleinerte rechte Lunge. Der linke Brustraum wird fast vollkommen von dem ausserordentlich grossen Magen ausgefüllt. (Siehe Fig. 2, S. 372. Der Magen ist etwas herabgesunken und reicht daher nach rechts

falscher Weise über das Mediastinum hinaus.) Die linke Lunge nimmt einen ganz unbedeutenden Teil der Kuppe ein. Rechts vom Magen, dem Zwerchfell aufliegend, sieht man das Cöcum mit dem Wurmfortsatz. Der folgende Teil des Dickdarmes zieht quer hinter dem Magen

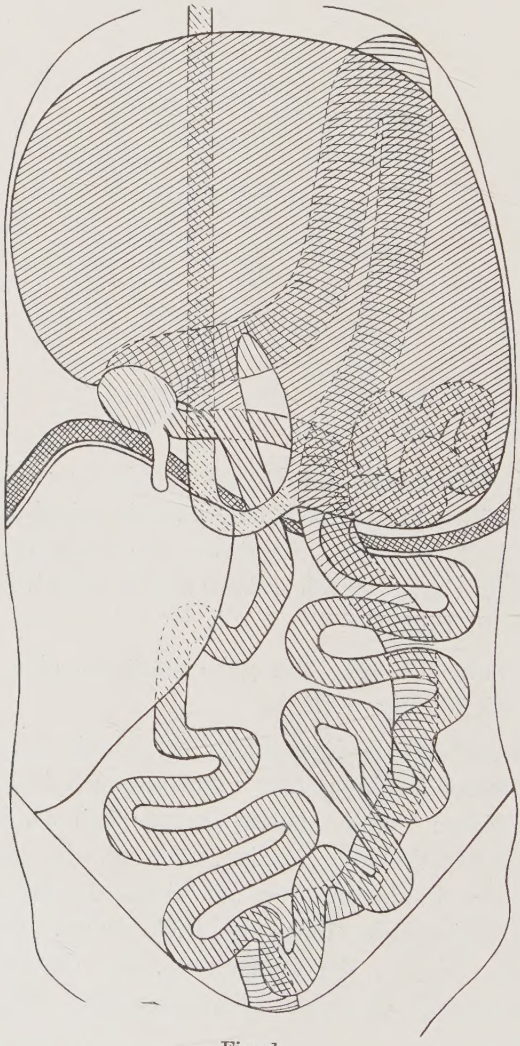

Fig. 1.

nach links, bildet dann eine nahe bis zur Kuppe des linken Brustraumes aufsteigende Schlinge, deren absteigender Schenkel in die Bruchpforte läuft. Hier tritt anderseits der Dünndarm in den Thorax ein, bildet zuerst vor dem Colon ein Konvolut von Schlingen und läuft dann hinter dem Magen quer nach rechts zum Cöcum. (Milz und

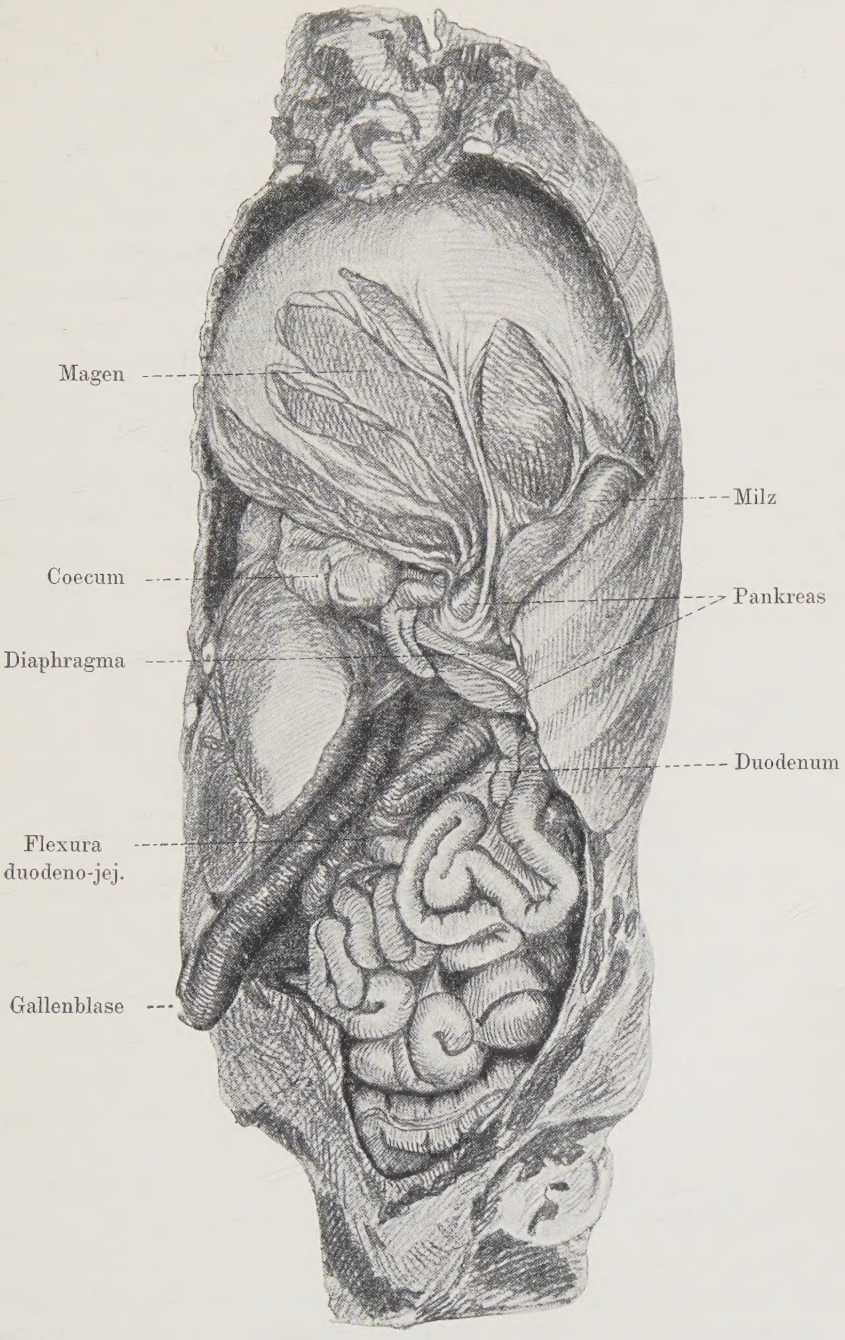

Fig. 2.

Gesamtansicht von links vorne (Leber etwas nach rechts aufgehoben).

Pankreas siehe später.) Die noch in der Bauchhöhle vorhandenen Eingeweide liegen im grossen ganzen normal.

Aus dieser Übersicht ergibt sich vor allem ein sehr eigentümlicher Weg des Magen- und Darmtraktus, auf den ich in folgendem näher eingehe. Führt man in den Ösophagus einen elastischen Katheter ein, so fühlt man schliesslich die Spitze desselben unterhalb des Zwerchfelles etwas rechts von der Mittellinie unmittelbar rechts von der Bruchpforte. Mit dem Katheter weiter vorzudringen gelang mir zunächst trotz langer Bemühungen nicht. Ich hatte dabei die Absicht Kardia und Pylorus zu erkennen. Dies ist nämlich nicht ohne weiteres möglich. Der Magen ist um einen Stiel, der in der Bruchpforte steckt, vollkommen frei beweglich. Dieser Stiel muss vom Ösophagusende und Duodenumanfang gebildet sein, er ist aber so stranguliert, dass man diese Teile nicht unterscheiden kann. Sicher zu erkennen ist zunächst nur, dass die grosse Kurvatur oben ist, die Schemata Fig. 3 c—e zeigen

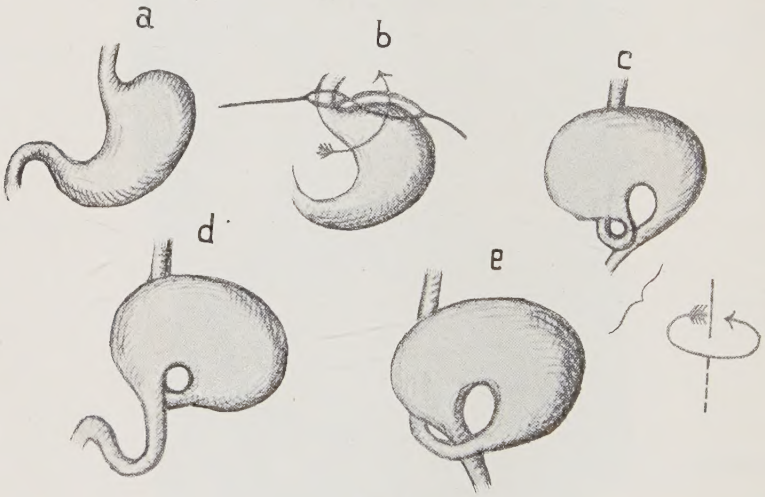

Fig. 3.

aber dass dafür drei verschiedene Möglichkeiten bestehen. Durch Ziehen an dem in der Bauchhöhle befindlichen Anfang des Duodenums fand ich, dass dieses mit dem rechtsseitigen Magenteil in Verbindung steht. Der Pylorus ist also rechts, die Kardia links, es ist also nur noch Schema d u. e möglich. Schliesslich gelang es mir doch unter grosser Mühe den Ösophagus bis in den Magen zu sondieren, indem ich vom Mageninneren aus entgegen arbeitete (diese Schwierigkeit ist klinisch interessant, da daraus ersichtlich ist, wie schwer Speisen in den Magen gelangen konnten). Dann stellte ich in dem absteigenden Schenkel des

Duodenums ein Loch her und führte durch dieses eine Kanüle in den Magen ein. Die Palpation ergab dann, dass die Kanüle hinter der Sonde lag, entsprechend Fig. 3 e.

Um diese Lage zu gewinnen, muss der Magen zweierlei Drehungen gemacht haben, eine um eine sagittale Achse in der dem Uhrzeiger entgegengesetzten Richtung (Fig. 3 b u. c). Dann eine Drehung von 180° um eine craniocaudale Achse, vom Kopf aus gesehen in der dem Uhrzeiger entgegengesetzten Richtung. (Fig. 3 c u. e.) Die Rückseite kam dadurch nach vorne.

Der übrige Verlauf des Darmes war leicht festzustellen. Aus dem in der Bauchhöhle liegenden hufeisenförmigen Duodenum geht der Dünndarm hervor, läuft unter reichlicher Schlingenbildung in der Mittellinie zum kleinen Becken herab und steigt dann in der linken Bauchseite zur Bruchpforte empor (er beschreibt also fast einen Kreis von rechts nach unten und links, während der normale Dünndarm einen Bogen von links nach unten und rechts beschreibt), dann läuft er durch die Bruchpforte in den Thorax. Der weitere Verlauf ist schon beschrieben: Der Dünndarm bildet einige Schlingen in der linken unteren Nische des linken Brustraumes und läuft dann nach rechts zum Cöcum. Das Colon läuft wieder links, bildet die beschriebene Schlinge und verlässt die Bruchpforte wieder; schliesslich kommt in ungefähr normaler Weise das Colon desc. und sigmoideum.

Der Magendarmtraktus tritt also zweimal in die Brusthöhle ein und aus.

Um sich vorzustellen, wie der Dünn- und Dickdarm die beschriebene abnorme Lage einnehmen kann, muss man sich ungefähr denken, dass das Quercolon am Magenstiel links vorbei durch die Bruchpforte empor gestiegen ist und die Schlinge gebildet hat. Das Cöcum folgte und wanderte dann hinter dem Magenstiel nach rechts, wodurch die horizontallaufende Schlinge entstand. Dass der Dünndarm einen Bogen von rechts nach unten und dann nach links oben beschreibt, entspricht dem Verhalten vor der Drehung der Nabelschleife (Fig. 4). Ob die Verlagerung vor dieser Drehung stattgefunden hat oder ob durch die Verlagerung die Drehung wieder zurück ging lässt sich wohl nicht entscheiden.

Da es zum Verständnis des Folgenden notwendig ist, möchte ich jetzt die Lage von Milz und Pankreas beschreiben. Die Milz liegt links vor dem Magen dicht über dem Zwerchfell. Der Margo crenatus sieht nach oben und links während er normal nach unten und vorne sieht.

Vom Pankreas liegt der Kopf in der Bauchhöhle, umgeben vom Duodenum. Dieses bildet samt dem Kopf des Pankreas eine dicke, genau in der Mittellinie frei in die Bauchhöhle vorragende Platte, deren rechte Seite (im Vergleich mit dem normalen Zustand ist das die hintere Seite) etwas nach oben, deren linke etwas nach unten sieht. Schwanz und Körper des Pankreas liegen in der Brusthöhle, sie ziehen von der Rückseite der Milz vor den unteren Teilen des Magens dicht über dem

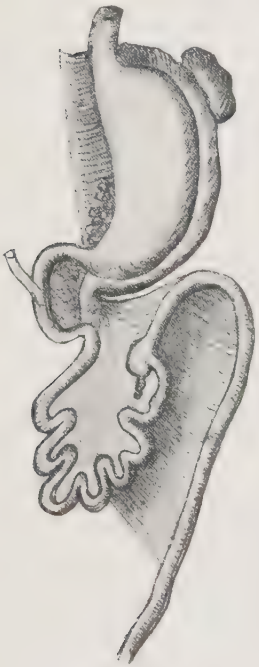

Fig. 4.

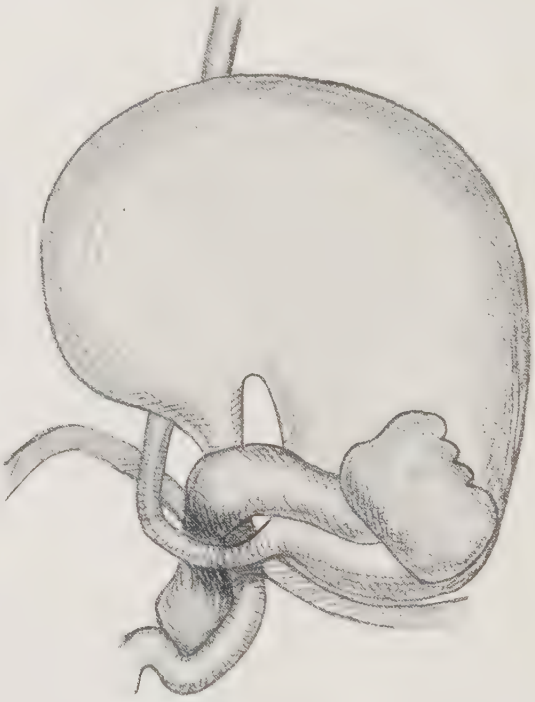

Fig. 5.
Topographie von Pankreas, Milz, Duodenum und Ösophagus (schematisch).

Zwerchfell nach rechts bis eine Kreuzung mit dem in die Bruchpforte laufenden Pylorus stattgefunden hat. Dann läuft das Pankreas (Siehe Skizze Fig. 5) parallel mit dem Anfang des Duodenums, an dessen rechter Seite, durch die Bruchpforte, gleichzeitig, wie auch das Duodenum, einen scharfen nach vorn konkaven Bogen beschreibend. Unterhalb des Zwerchfelles kreuzt, in der Konkavität des Bogens liegend, der Ösophagus das Pankreas und das Duodenum.

Die beschriebenen Verlagerungen sind nur unter Berücksichtigung der Gekröseverhältnisse verständlich. Ich will daher zunächst diese

genauer behandeln. Die Gekröse befinden sich, was für das Bestehen der geschilderten Verlagerungen beinahe notwendig ist, in einem entwicklungsgeschichtlich sehr unreifen Zustand. Es besteht nämlich noch:

1. Ein freies Mesogastrium.
2. Ein freies Mesoduodenum und, was sich aus 1 und 2 ergibt, ein zu beiden Seiten der Wirbelsäule frei bewegliches Pankreas.
3. Das Mesocolon ascendens muss frei erhalten und somit die Bildung der Radix mesenterii secundaria ausgeblieben sein oder mit anderen Worten, es muss ein Mesenterium commune vorhanden sein.

Zum Vergleich damit erinnere ich daran, dass normaler Weise das Mesogastrium mit dem Peritoneum parietale (als Rückwand der Bursa omentalis) und mit dem Mesocolon transversum verschmolzen ist und schliesslich das grosse Netz bildet, das Duodenum und Pankreas retroperitoneal liegen und dass das Mesocolon ascendens mit dem Peritoneum parietale verschmolzen ist, wodurch das Mesenterium commune beseitigt und die Radix mesenterii secundaria gebildet wird. (Ich habe zur Veranschaulichung dieser Verhältnisse eines der bekannten Toldtschen Schemata als Fig. 4 beigegeben.)

Ich beginne mit dem Mesenterium des Magens. Man sieht auf dessen Vorderfläche eine Anzahl von Strängen von der grossen Kurvatur zur Bruchpforte laufen, die Reste einer bei der Sektion zerstörten Lamelle (Fig. 2); weiter links ist diese Lamelle wohl erhalten. Alle Teile derselben laufen zum rechten und vorderen Rand der Bruchpforte, wo sie verwachsen sind.[1])

Diese Platte wurde bei der Sektion als grosses Netz aufgefasst. Das wäre immerhin möglich. Das Netz hätte sich dann mit seinem unteren Ende in der Bruchpforte festgeklemmt. Nun trägt aber der erwähnte linke, gut erhaltene Teil der Lamelle die Milz; das macht diese Auffassung mindestens unwahrscheinlich.

Sobald man sich klar gemacht hat, dass der Magen die beiden oben beschriebenen Drehungen gemacht hat, ist auch die Bedeutung dieser Lamelle gefunden. Ich betone noch einmal, dass der Magen nur mit einem Stiel in der Bruchpforte wurzelt und im Übrigen ohne alle anderen Verbindungen ist. Ein solcher Zustand kann nur beim Vorhandensein eines freien Mesogastrium zustande kommen. Stellt man

[1]) Zum Pankreas verhält sich diese Lamelle derart, dass es auf die dem Magen zusehende Seite zu liegen kommt; es wird von der Lamelle eingehüllt.

sich nun vor[1]), was aus diesem Mesogastrium bei den oben erklärten Drehungen wird, so erhält man als Ergebnis genau den Zustand am Präparat: eine auf der Vorderseite des Magens liegende, von der Bruchpforte ausgehende und zur grossen Kurvatur laufende Lamelle. Bei den Drehungen des Magens wurde die Lamelle an ihrer Insertion an der Wirbelsäule torquiert, wodurch aus der lineären Insertion ein durch die Bruchpforte laufender Stiel wird. Auch das Verhalten der Milz stimmt dann vollkommen — dieselbe liegt auf dem beigegebenen Bilde von Toldt auf der Hinterseite des Mesogastrium, ziemlich nahe dem kardialen Teil, den Margo crenatus der grossen Kurvatur zugewendet. Am Präparat liegt sie, den Drehungen entsprechend, auf der Vorderseite der Lamelle vor dem kardialen Teil des Magens — der Margo crenatus sieht nach links oben gegen die grosse Kurvatur.

Ich wende mich nun zu den Mesenterialverhältnissen des Dünn- und Dickdarmes, deren Verständnis wie oben erwähnt ein Mesenterium commune voraussetzt. Der Dünndarm hat ein freies Gekröse, eine ungefähr frontalliegende Platte. (Über den Ursprung dieses Gekröses siehe später.) Im Brustraum laufen sämtliche Mesenterien natürlich von der Bruchpforte aus. Dabei besteht eine gewisse Analogie mit dem normalen Zustand insofern als das Gekröse des Dünn- und Dickdarmes, wenigstens wenn man es ausbreitet, sich fächerförmig und spiralig um einen Punkt, im normalen die Plica duodenojejunalis, hier die Bruchpforte ausbreitet.

Das Mesenterium der in der Brust liegenden Dünndarmschlingen schliesst sich an das des Dünndarmes im Bauch an. Es bildet im allgemeinen eine frontale Platte mit den Dünndarmschlingen vorne oben. Daran schliesst sich das Gekröse für die horizontal hinter dem Magen laufende Schlinge, die aus dem Ende des Dünndarmes und dem Anfang des Colons gebildet wird; dieses Gekröse gehört also sowohl dem Mesenterium als dem Mesocolon an. (Mesenterium commune.) Zwischen beiden Teilen besteht aber eine scharfe Grenze insofern als der dem Dünndarm angehörende Teil nach oben umschlagen ist, sodass das Dünndarmstück dicht vor dem Colon liegt (und die Mesenterialseite, welche normalerweise die hintere wäre, nach vorne sieht). Dadurch entsteht unten eine scharfe Falte, die ins Mesenteriolum des Wurmfortsatzes ausläuft.

[1]) Ich habe zur Erleichterung und zur Kontrolle der plastischen Vorstellung ein bewegliches Modell benützt, wie es an der Münchener Anatomie zur Demonstration der Entwicklung des Mesenteriums üblich ist.

Die nächste senkrechte Colonschlinge hat ebenfalls ein vollkommen freies Gekröse. Die beiden Schenkel liegen dicht nebeneinander, man kann aber das Gekröse bis zu einer Breite von ca. 10 cm entfalten.

In der Bauchhöhle hat das Colon descendens kein, das Sigmoideum ein kurzes Gekröse.

Am Cöcum ist ein Recessus ileocöcalis inferior und superior vorhanden.

Nun ist noch ein bemerkenswerter Befund vorhanden: Klappt man den Magen nach vorne herunter und die dahinter befindliche Ileo-Colonschlinge nach links um, so sieht man eine Anzahl von netzartigen Lamellen, die ich zusammengekrüllt fand, während sie bei der Sektion im Thorax ausgebreitet gewesen sein sollen. Vom rechten aufsteigenden Schenkel der senkrechten Colonschlinge geht eine Lamelle aus, die mit der Basis von der Spitze der Schlinge bis zur Umbiegungsstelle in die horizontale Schlinge und noch etwas weiter herabreicht (Fig. 6) und in der oberen Hälfte etwa 5 cm, in der unteren etwa 17 cm lang ist. Die Breite an der Basis ist 10 cm. Das Aussehen und die typische Befestigung am Colon veranlasste mich, die Platte zunächst bestimmt für das grosse Netz zu halten.

In Abbildung 7 ist der untere Teil sichtbar. Doch ist dieser Zipfel, der in voller Ausdehnung nach rechts unten zieht, und noch einen grossen Teil der Leber zudeckt, nach oben umgeschlagen, so dass man auf die Rückseite sieht und die Insertion am Colon und der obere kürzere Teil nicht zu sehen ist. Von dieser Platte spaltet sich eine andere ab, deren Basis von der genannten Colonumbiegungsstelle über das aus der Bruchpforte aufsteigende Mesocolon (man erinnere sich, dass die Ileo-Colonschlinge nach links geschlagen wurde; man hat es also nun mit der Rückseite des Mesocolons zu tun) nach rechts und unten läuft. So kommt die genannte Basis hinter das aus der Bruchpforte aufsteigende Pankreas und umkreist nun entlang der hinteren und rechten Begrenzung der Bruchpforte das Pankreas. (Fig. 7, S. 15.) Von dieser Basis geht die auf Abbildung 7 sichtbare, an einer Stelle tief eingekerbte Platte aus. Der obere Zipfel ist in den distalen Partien identisch mit dem untersten Teil der erstbeschriebenen, vom Colon ausgehenden Platte. Der unter der Kerbe befindliche Teil ist 10 cm lang.

Klappt man nun die beschriebenen Platten nach vorne, desgleichen die senkrechte Colonschlinge (Fig. 8), so erblickt man ein neues Gebilde mesenterialer Natur, eine sagittale Platte, die aus der Nische zwischen Rückwand der Pleurahöhle und Mediastinum hervorkommt [Länge

10 cm,[1]) Breite 4—5 cm]. Unten geht sie in die nach vorne geklappte Platte über, weiter links direkt in das Mesocolon transversum. Klappt man diese neue Platte nach links, so findet man im Zwerchfell-Mediastinalwinkel, am unteren Ende der Platte eine Vertiefung, in der man

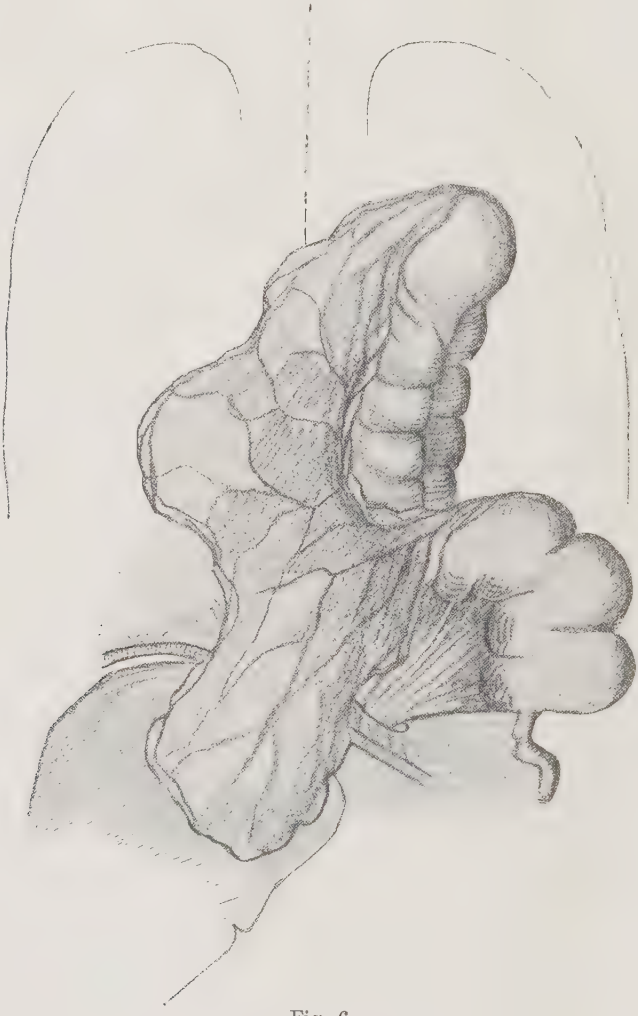

Fig. 6.
Ileo-Colon-Schlinge nach links geklappt.

mit dem Finger eine kurze Strecke weit vordringen kann. Ich verfolgte diesen Kanal sehr vorsichtig mit einem elastischen Katheter und fand nun zu meinem Erstaunen, dass der Katheter an der Rückseite der

[1]) In Abbildung 8 ist diese Platte im Interesse der Übersicht nicht entfaltet, sondern zwischen Eingang und Ausgang des Kanals zusammengesunken.

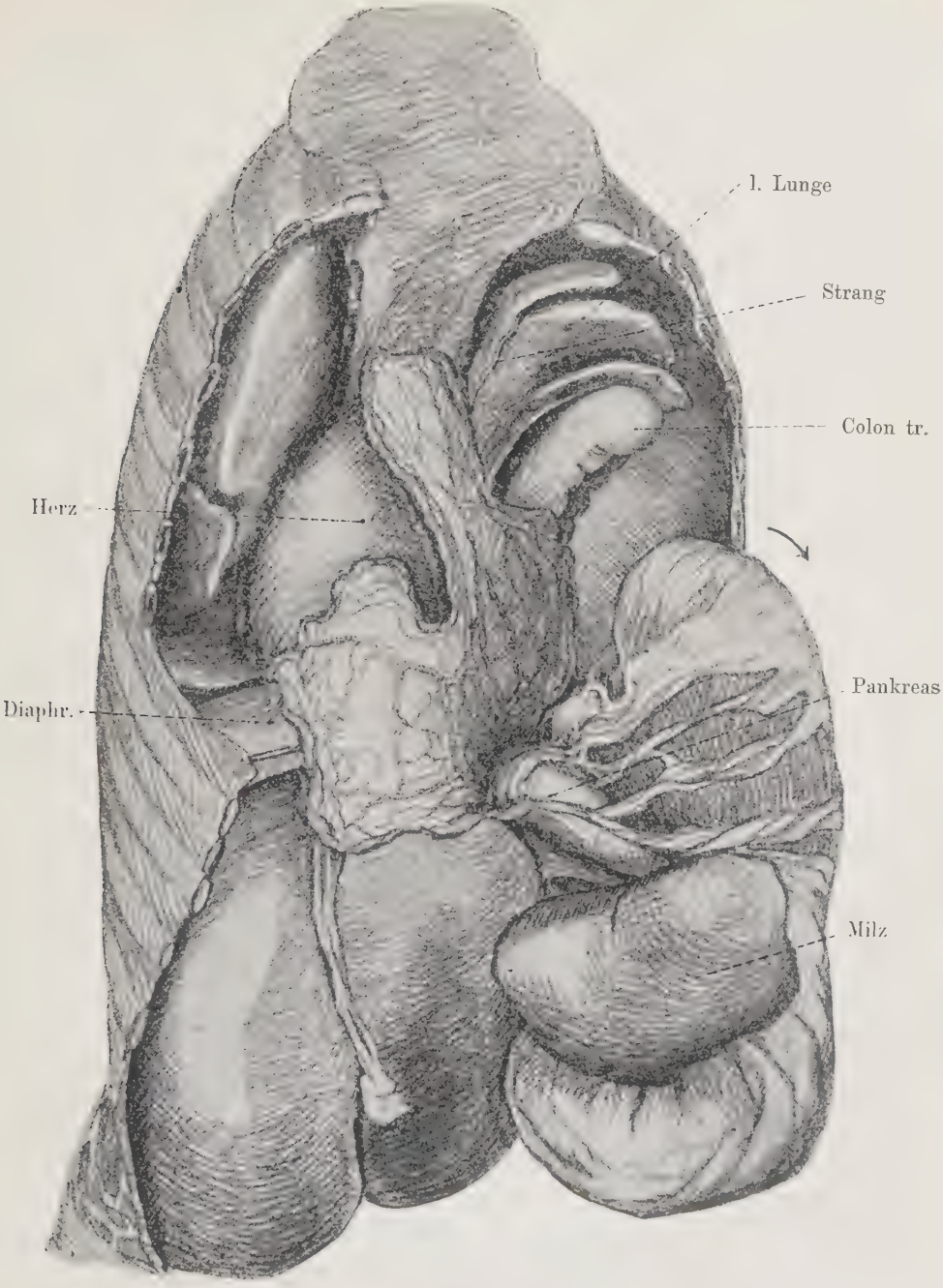

Fig. 7.

Ansicht von vorne.

Ileo-Colon-Schlinge nach links geklappt, nicht sichtbar. — Magen um 90° im Sinne des Pfeiles gedreht.

Pleurahöhle unter einer halbmondförmigen Falte herauskam. Die Umgebung dieser Falte ist vollkommen glatte Pleura, ohne alle Mesenteriallamellen. Die Länge des Kanals ist etwa 5 cm. Verfolgt man von der Falte aus die Pleura nach abwärts, so gelangt man durch die Bruchpforte und dann sogleich an den Übergang des freien Mesocolons in das festgewachsene Mesocolon descendens.

Ich bemerke noch, dass am freien Ende der letztbeschriebenen Platte sich eine flache Geschwulst befindet. Die mikroskopische Untersuchung ergab Fettgewebe. Überhaupt ist diese Platte mehr von Fett durchwachsen, wie die anderen und dadurch derber.

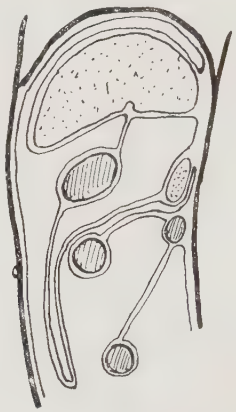

Aus O. Hertwig.

Fig. 4a.

Das Verständnis dieser Mesenterialgebilde bereitete erhebliche Schwierigkeiten. Wie schon bemerkt hielt ich zunächst die erstbeschriebene Platte für grosses Netz. Nun entsteht entwicklungsgeschichtlich das grosse Netz dadurch, dass das dorsale Mesogastrium eine grosse Ausbuchtung bildet, die über das unter dem Magen verlaufende Colon transversum herabhängt und mit Mesocolon und Colon verlötet (Fig. 4a). Aus dieser Tatsache ergibt sich, dass ein vom Colon transversum ausgehendes grosses Netz nur denkbar ist, wenn auch eine Verbindung zwischen Magen (Curvatura major) und Colon vorhanden ist (Ligamentum gastrocolicum oder omentum Majus pars fixa der normalen Anatomie). Nach diesem Bande suchte ich daher lange. Es müsste an unserem Präparat, wenn es typisch vorhanden wäre, von der grossen Kurvatur dachförmig zur senkrechten Colonschlinge hinüberziehen. Angenommen, das Ligam. gastrocolicum ginge nur vom Pylorusende der grossen Kurvatur aus, so müsste es vom Colon aus hinter dem Magen vorbei zum Pylorus ziehen. Die zweite der beschriebenen Lamellen verläuft ungefähr so.

Durch sekundäre Veränderungen (Ausziehung, Seitenplattenbildung, Verklebung) könnte sich das Ligamentum gastrocolicum vielleicht so verändern. Aber diese Lamelle läuft nicht an den Pylorus, sondern zwischen Pylorus und Insertion der Lamelle liegt das Pankreas. (Fig. 7.)

Übrigens glaube ich jetzt, dass es überhaupt sehr überflüssig ist, nach diesem Bande zu suchen. Denn in jener embryonalen Zeit in der sich die Gekröse in dem Zustande unseres Präparates befinden und in der die Verlagerung stattgefunden haben muss, ist das grosse Netz noch nicht gebildet. Und eine Bildung des Netzes und des Ligamentum gastrocolicum nach der Verlagerung ist wohl undenkbar. Ist kein Ligamentum gastrocolicum vorhanden, so kann aber die erste Platte auch nicht grosses Netz sein. Die Lösung dieser Frage ergab sich aus folgender Beobachtung:

Ich bemerkte am obersten Teil der erstgeschilderten Platte, dass die hintere Lamelle dieser Platte (die Platten können, soweit sie frei sind, in zwei Lamellen entfaltet werden) nicht wie die vordere an dem rechten Schenkel der Schlinge inseriert, sondern über die Rückseite des die Schenkel verbindenden Mesocolons zum linken Schenkel zieht. Entfaltet man nun das Mesocolon durch Auseinanderziehen der Schenkel, so wird die Platte ausgezogen und bedeckt das Mesocolon. Augenscheinlich ist diese Platte also wenigstens im oberen Teil, einfach eine Falte der hinteren Mesocolonlamelle, die bezüglich ihrer morphologischen Bedeutung mit dem Netz garnichts zu tun hat. Diese Beobachtung veranlasste mich, auch die anderen beschriebenen Mesenterialgebilde so aufzufassen. Ich stelle mir vor, dass zuerst die senkrechte Colonschlinge durch die Bruchpforte trat. Dabei faltete sich das Mesocolon. Der nun folgende Magen musste dem Mesocolon dicht anliegen. Man kann sich daher leicht vorstellen, dass durch die gegenseitige Reibung (die Verlagerung fand zweifellos innerhalb eines längeren Zeitraumes statt) aus der dem Magen anliegenden Lamelle des gefalteten Mesocolons eine Falte entstand; bei der dann folgenden Magendrehung um die craniocaudale Achse wurde diese Falte weiter ausgezogen und vom Magen gewissermassen aufgewickelt und klemmte sich zwischen Bruchpforte und Magenstiel (der auch das Pankreas enthält) ein. So wird der kreisförmige Verlauf um das Pankreas einwandfrei erklärt. Diese Falte wurde dann infolge der Reibung der eng aneinanderliegenden Organe der Brusthöhle in mannigfacher Weise ausgezogen. Einer der dabei entstandenen Zipfel verwuchs mit der Pleura, aber nur teilweise, wodurch der eigentümliche Kanal entstand. Auf diese Weise entwickelte sich allmählich der Zustand des Präparates.

Ob zuerst das Colon und dann der Magen emporstieg oder umgekehrt oder ob beide zusammen ist übrigens ohne prinzipielle Bedeutung. Ich weise bei dieser Gelegenheit auf eine Diskussionsbemerkung Schwalbes (Vorname nicht genannt), zitiert nach Berl. klin. Wochenschr. 1893 (Berliner med. Gesellsch., 25. Jan. 1893) über eine von Abel demonstrierte Zwerchfellhernie hin. (Der Magen lag bei diesem Fall etwa nach Schema 3c): „Zuerst ist nach meiner Ansicht das Colon transversum durch den Defekt in die Pleurahöhle hineingeschlüpft und hat mit dem Omentum majus die grosse Kurvatur des Magens nach der Pleurahöhle hingezogen und so die Umlegung des Magens „gewissermassen die Umklappung desselben nach oben hin, um die Cardia als Angelpunkt bewirkt". Abel stimmt dieser Erklärung in einer späteren Veröffentlichung (Berliner klin. Wochenschr. 1894) bei. Ich halte diese Erklärung einerseits für physikalisch unrichtig. Die Verlagerung des Colon transversum vollzieht sich unter der Einwirkung des intraabdominellen Druckes. Dieser intraabdominelle Druck wirkt auf den Magen geradeso wie auf das Colon, ja der voluminöse, die ganze Bruchpforte ausfüllende Magen bietet dem intraabdominellen Druck sogar ein weit günstigeres Angriffsobjekt wie das Colon. Es ist daher überflüssig, für die Verlagerung beider Organe verschiedene Ursachen anzunehmen. Ebensowenig wie zur Erklärung der Verlagerung ist zur Erklärung der Umklappung die Annahme eines Zuges durch das Colon notwendig. Der Magen muss, wenn er so hochgradig verlagert wird, infolge seiner Befestigung umklappen. Ösophagus-Ende und Pylorus sind gut fixiert (diese Fixation tritt ontogenetisch sehr früh ein, was für unseren Fall wichtig ist). Der übrige Magen entbehrt einer Befestigung; folglich bleiben Ösophagus und Pylorus möglichst an ihrer Stelle, während der übrige Magen nach oben tritt. Der Magen muss also umklappen und ist auch in allen hier in Betracht kommenden Fällen umgeklappt. So auch in dem von E. Schwalbe publizierten Fall (Morphologische Arbeiten 1898). Andrerseits ist unser Fall der beste Beweis, dass solche Lagen des Magens ohne Zug durch das Colon zustande kommen können, denn in unserem Fall kann kein Zug stattgefunden haben, weil kein Lig. gastrocolicum vorhanden ist.

Der Auffassung der Mesenterialplatte der Fig. 7 als Seitenlamelle widerspricht scheinbar ein Befund, nämlich dass aus dem Mesogastrium Gefässe in die Lamelle hinüberziehen und auch in die letzte der beschriebenen Platten. Dieser Befund spricht wieder mehr für die Auffassung als grosses Netz. Doch hat dies nach Ansicht von Herrn Dr. Hahn (Prosektor am anatom. Inst.) wenig zu bedeuten, da sich der Verlauf der Gefässe sekundär leicht ändert.

Ein eigentliches grosses Netz ist also nicht ausgebildet, doch sind schwache Andeutungen einer Netzbildung zu finden. Vom Pylorus-Ende der grossen Kurvatur gehen hahnenkammartige Fortsätze von einer Breite bis 2 cm aus (Fig. 7). Sie sind von Fett durchwachsen und solid, also keine taschenartige Ausstülpung des Mesogastriums. Trotzdem ist die obige Deutung wohl sicher richtig.

Ich möchte noch einiges zu der Verwachsung eines der Gekrösezipfel mit der Pleura bemerken. Da dieser Zipfel von der Hinterseite des Mesocolons ausgeht, liegt es nahe, in dieser Verwachsung einen Vorgang zu sehen, der der Verwachsung des Mesocolon transversum mit dem Omentum majus, also einem entwicklungsgeschichtlichen Vorgang analog ist. In der Literatur finden sich mehrere Angaben, die diese Frage berühren. Schwalbe (Morphologische Arbeiten 1898) sagt, würden die Baucheingeweide in der Brusthöhle Verklebungen

eingehen, „so würde das etwas phylogenetisch ganz unerhörtes darstellen und wenn wir dergleichen fänden, müssten wir annehmen, dass durch eine fötale Erkrankung, nicht durch entwicklungsgeschichtliche Prozesse ein solches Verhalten der Bauchorgane im Thorax stattgefunden hätte". Grosser (Wiener klin. Wochenschr. 1899) schreibt über seinen Fall: „Die hintere Wand des Bruchsackes (es handelt sich um eine wahre Hernie) hat die Rolle der hinteren Bauchwand übernommen, Duodenum, Radix mesenterii des Dünndarms und Mesocolon, letzteres, soweit es dieser hinteren Bruchsackwand anliegt, sind mit derselben verwachsen" und bestreitet auf Grund dieses Befundes die Behauptung Schwalbes mit den Worten: „Allerdings findet sich in der ganzen reichen Literatur kein Fall von falscher Hernia diaphragmatica, wo solche Verklebungen ausser am Rande der Bruchpforte verzeichnet wären, für die wahren Hernien führt mein Fall den Beweis, dass eine Verklebung der so hochgradig dislozierten Eingeweide mit dem Bruchwandsack möglich ist; von einem krankhaften Prozess ist da keine Spur zu sehen, allerdings ist hier das Peritoneal-Epithel des Bruchsackes mit dem der Mesenterien verklebt; und das Pleuraepithel mag immerhin dazu ungeeignet sein. Aber einen phylogenetischen atavistischen Grund gegen diese Verklebung vermag ich mir nicht vorzustellen." Wollte man diese Anschauung Grossers auf unseren Fall übertragen, so müsste man sie noch weiter ausdehnen, da wir es mit einem Fall von falscher Zwerchfellshernie und mit Verklebungen in der Pleurahöhle zu tun haben. Doch halte ich es für eine ungezwungenere Erklärung, wenn wir in einem fötalen entzündlichen Prozess den Grund suchen. Dass die Verwachsung in unserem Fall nur sehr partiell ist und nicht flächenhaft, sondern mittelst langgezogener Spange, wäre an und für sich kein Gegengrund gegen eine Auffassung gemäss Grosser. Man berücksichtige, dass in der Nähe der in Betracht kommenden Stelle die funktionstüchtige linke Lunge, also ein sein Volumen beständig veränderndes Organ liegt und dass die ursprünglichen Verwachsungen sich sekundär verändert haben könnten.

Später durchschnitt ich das Zwerchfell, wo es die Bruchpforte vorne begrenzt. Nun kann man den primitiven Zustand des Darmgekröses sehr hübsch überblicken, indem man genau den Zustand des Toldtschen Schemas (Fig. 4) herstellen kann. Verfolgt man das Dünndarmgekröse an der Unterseite bis zur Insertion, so gelangt man an einen Punkt an der Wirbelsäule links hinter dem Pankreas. Von diesem Punkt läuft das Gekröse für die ganze primitive Nabelschleife aus. (Radix primitiva.) Erst von der Stelle an, wo das Colon wieder im Abdomen liegt (die Stelle entspricht der Flexura coli sinistra) erhält es sein Gekröse von der unterhalb befindlichen Wirbelsäule. Auf der Vorderseite des Dünndarmgekröses gelangt man nicht an die Wirbelsäule, sondern an eine auf der linken Seite der von Duodenum und Pankreas gebildeten platte vertikalziehende Wurzellinie, hier sind also sekundäre Verwachsungen eingetreten.

Am Magen kann der primitive Zustand wegen Verwachsungen nicht hergestellt werden.

Schliesslich kann man durch Verlagerung des Cöcum nach rechts und entsprechende Drehung der Gekröseplatte des Dünndarms den normalen Zustand mit einer typischen Flexura duodeno-jejunalis, von der nun die Gekröse auslaufen, herstellen. Arteria und Vena mesenterica superior liegen nun an typischer Stelle, die Vena mesenterica inferior läuft in typischer Weise bogenförmig nach links über der Flexur.

Eine andere mesenteriale Bildung verdient noch Erwähnung. Schlägt man das Konvolut des Dünndarms nach oben (da keine Radix mesenterii secundaria gebildet ist, gelingt das im Gegensatz zum normalen Zustande), so erblickt man eine Mesenterialfalte, die von dem zwischen Duodenum und Promontorium befindlichen Teil der Wirbelsäule ausgeht und dann nach oben in die Pars horizontalis inferior duodeni übergeht, derart, dass hier ein nach hinten offener Recessus entsteht, in dem das ganze Endglied des kleinen Fingers Platz hat. Die Bildung erinnert zunächst an den Recessus duodeno-jejunalis, doch kann sie damit keinen Zusammenhang haben. Wahrscheinlich ist die Falte durch die infolge der Verlagerung des Magens nach oben nötig gewordene Verlagerung des Duodenums nach oben entstanden, in dem dabei das Peritoneum parietale mitgezogen wurde. Vielleicht ist die Bildung auch nur ein Recessus, der am Normalen zwar nicht vorhanden ist, im Übrigen aber ohne besondere Bedeutung ist.

Ich möchte nun noch einige Organe genauer beschreiben. Von den Lungen ist keine atelektatisch. Beide sind mit der Pleura partiell verwachsen. Die linke Lunge ist sehr stark verkleinert; sie bildet im grossen ganzen eine Platte (Länge ca. 12 cm, Breite oben ca. 6 cm), die nach unten spitz zuläuft und in der Nische zwischen Mediastinum und Pleurahöhlenrückwand, oben an der medialen Seite der Pleurakuppel liegt. Die Platte ist oben dicker wie unten. Mit der unteren Hälfte der vorderen Kante wurzelt sie an Mediastinum und Wirbelsäule.

Die obere Hälfte besteht aus zwei hintereinander liegenden Platten. Die vordere davon zerfällt wieder in einen breiteren medialen und einem schmäleren lateralen Zipfel. Klappt man die vordere Platte herab, so erkennt man, dass sie dem Lungenteil entspricht, der die Incisura cardiaca und die Lingula enthält. Durch die in die Brusthöhle getretenen Baucheingeweide wurde er nach oben umgeschlagen. Diese Platte ist zum Teil atelektatisch. Auf der Rückseite der hinteren Platte findet man einen kleineren Einschnitt, durch den eine dünne Platte abgespalten wird. Dieser Einschnitt entspricht der Furche zwischen Ober- und Unterlappen. Weiter unten sind Ober- und Unterlappen verwachsen, doch kann man die Furche in ihrem weiteren Verlauf über die Vorderseite der ganzen Platte deutlich erkennen.

An der linken Lunge ist noch eine sehr eigentümliche Bildung vorhanden. Auf der linken Seite des Mediastinums sieht man einen weissen millimeterdicken Strang senkrecht zum Diaphragma herablaufen. Er hat überall die gleiche Stärke und wurde zuerst bei oberflächlicher Betrachtung für den Nervus phrenicus gehalten. Bei genauerer Betrachtung findet man, dass er zur Lunge läuft und dann in dem Einschnitt zwischen vorderer und hinterer Platte nach links läuft und

an der Lingula inseriert. Man konnte ihn ohne jede Präparation aus dem Einschnitt herausheben.[1]) Der Strang, der eine Länge von 20 cm hat, zieht also frei durch die Pleurahöhle. Er kann also kein Nerv und kein Gefäss sein.

Ich fasse den Strang als Verwachsung der Unterseite der Lunge mit der Pleura diaphragmatica auf, die bei der Verdrängung der Lunge nach oben zu dem Strang ausgezogen wurde. Ein gleicher 2 cm langer Strang ist zwischen Lingula und Unterlappen vorhanden.

Die rechte Lunge ist kaum verkleinert, woraus sich ergibt, dass das Volumen des ganzen Thorax relativ grösser sein muss wie normal. Auch sonst hat die rechte Lunge nicht viel Besonderes an sich, Ober-, Mittel- und Unterlappen sind gut erkennbar, aber grösstenteils verwachsen; auch mit der Pleura parietalis bestehen ausgedehnte Verwachsungen. Der vordere Rand ist teilweise zusammengefaltet. Der Unterlappen schiebt sich mit scharfer Kante zwischen Herz und Diaphragma ein. (Fig. 7.)

Das Herz liegt vollkommen rechts derart, dass die Herzspitze am weitesten rechts liegt und die linke Herzgrenze in der Mittellinie liegt. Sonst sind keine Besonderheiten vorhanden. Das Foramen ovale ist nicht mehr offen.

Die Nervi phrenici bieten nichts Besonderes.

Bezüglich des Mediastinums möchte ich zum Vergleich anführen, dass in dem Fall von Schwalbe das Mediastinum hinter dem Herzen für die Brucheingeweide stark nach rechts ausgebuchtet ist, was Schwalbe als Pleuranebensack bezeichnet. In unserem Fall bezieht sich die Ausbuchtung gleichmässig auf das ganze Mediastinum.

Vom Zwerchfell ist das wichtigste, die Bruchpforte, schon kurz erwähnt. Die linke Hälfte des Zwerchfells ist nach unten ausgebuchtet. Die Bruchpforte reicht nach rückwärts vollkommen bis zur Rückwand. Nur ein ganz schwacher, sehniger Strang, der kaum über das Niveau hervorragt, ist als hintere Begrenzung zu sehen. Der Defekt ist verhältnismässig sehr klein, es ist also der grösste Teil des linken Zwerchfells ausgebildet. Die vordere Begrenzung des Defektes ist etwa 6 cm breit. Im Verhältnis zum Volumen der durchtretenden Organe (Ösophagus, Duodenum, Pankreas, zweimal Colon und Dünndarm) ist die Bruchpforte sehr klein. Trotzdem scheint nach dem klinischen Verlaufe die Passage der Ingesta im allgemeinen gut möglich gewesen zu sein.

Bemerkenswert ist noch der auf Fig. 8 ersichtliche Pfeiler, den das Zwerchfell nach oben in den Pleuraraum entsendet. Die eigentliche Begrenzung des Defektes, die hinten in den erwähnten sehnigen Strang übergeht, ist auf dem Bilde verdeckt. Wahrscheinlich hat dieser Pfeiler irgend eine entwicklungsgeschichtliche Bedeutung.

[1]) Er ist auf Abbildung Fig. 7 in situ und Fig. 8 herausgehoben sichtbar.

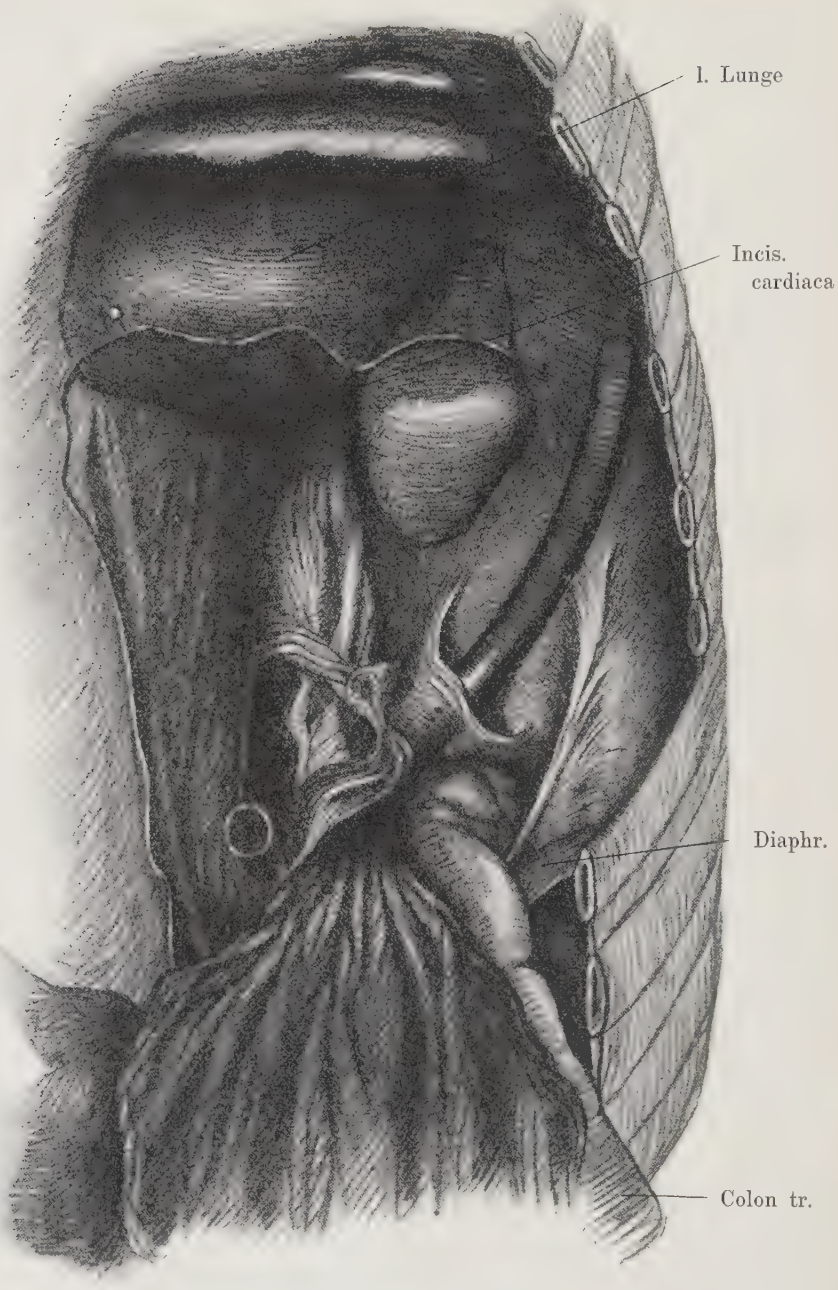

Fig. 8.

Ansicht von vorne oben.

Magen und Darmstücke herabgeklappt. Linke Lunge durch Herabklappen entfaltet.

Entwicklungsgeschichtlich ist der Defekt offenbar so zu beurteilen, dass die Bildung des Uskowschen Pfeilers ausgeblieben ist, während die Ventralplatte ausgebildet ist.

Der Magen hat im leeren Zustand in seinem längsten Durchmesser etwa 17 cm, in seinem breitesten 12 cm. Ich bemerke nachträglich, dass nach Durchschneiden des Zwerchfells Cardia und Pylorus auch durch ihre typische Gestalt zu erkennen waren. An der kleinen Kurvatur ist eine dünne Lamelle, das Omentum minus zu sehen.

Die Leber (s. Fig. 2) ist sehr voluminös, hauptsächlich infolge grosser Länge. Sie reicht nach unten bis zur Interspinallinie; soweit sie dem Zwerchfell anliegt, überschreitet sie die Mittellinie nach links nicht. Dies ist insofern von Bedeutung, als manche Autoren in mangelhafter Entwicklung des linken Leberlappens die Ursache für Zwerchfellhernien erblicken. Diese Ansicht stimmt für unseren Fall nicht völlig, denn da das Ligamentum falciforme sehr weit rechts ist (etwa in der Mammillarlinie) hat der linke Lappen sein gehöriges Volumen. Insofern aber, als die Leber in toto zu wenig nach links reicht und dadurch die Bedeckung des linken Zwerchfells durch die Leber wegfällt, trifft die erwähnte Ansicht auch für unseren Fall zu.

Das Auffallendste an der Leber ist die ungewöhnlich lange (11 cm), den Leberrand um 2 Querfinger überragende Gallenblase (s. Fig. 2. An dieser ist die Leber etwas nach rechts gedrängt). Das Ligamentum hepatoduodenale zeigt nichts besonderes. Im Anschluss daran erkennt man dann noch das Omentum minus, Pars flaccida und condensa, nach oben in die Bruchpforte ziehend.

Von den Nieren steht die linke tiefer wie die rechte, also umgekehrt wie normalerweise, und weist embryonale Lappung auf.

Sonstige Entwicklungsstörungen, wie nicht geschlossene Gesichtsspalten, Anomalien der Genitalien, waren an dem Kinde nicht vorhanden.

In bezug auf die Lage des Duodenums bemerke ich noch, dass auch in dem Fall von Schwalbe (Morphologische Arbeiten 1898) und von Grosser (Wiener klin. Wochenschr. 1899) das Duodenum in der Mittellinie liegt. Während aber Schwalbe diese Lage als entwicklungsgeschichtlich unreifen Zustand auffasst, als Atavismus, wie er sich ausdrückt, glaubt Grosser, dass diese Lage nur sekundär infolge der Verlagerung der anderen Organe eingetreten ist. Vielleicht kann diese Frage nicht für alle diese Fälle allgemein entschieden werden. In unserem Falle ist diese Lage des Duodenums in Anbetracht des unreifen Zustandes der Mesenterien wohl sicher als entwicklungsgeschichtlich unreifer Zustand aufzufassen.

Klinischer Teil: Die klinischen Beobachtungen über den Fall sind leider sehr spärlich. Wie gewöhnlich wurde auch diese angeborene Zwerchfellhernie erst auf dem Sektionstisch diagnostiziert.

Anamnese: Die Mutter starb an Schwindsucht. Das Kind war immer kränklich, schwächlich und blass, aber nie bläulich. Es litt beständig an Husten, doch war dieser unbedeutend. Frühere Krankheiten waren: Frieseln, Scharlach, eine Lungenentzündung im Alter von 5 Wochen (es gelang mir nicht von dem

damals behandelnden Arzt Angaben zu erhalten). Über das Gebahren des Knaben befragt, gibt eine Tante, die ihn während der ersten dreiviertel Jahre aufzog und auch später öfters sah, an, er habe ganz auffallend viel und häufig gegessen, so dass sie sich immer gewundert habe, dass er trotzdem so schlecht gedieh. Gebrochen habe er nie. Am Stuhlgang sei ihr nichts aufgefallen. Er habe immer schnell und mühsam geatmet und dabei die Brust stark gehoben, so wie andere Kinder, wenn sie sich stark angestrengt haben. Beim Essen sei ihm oft der Schweiss auf der Stirne gestanden, so mühsam bekam er genug Luft. Trotzdem sei er sehr lebendig, ja ausgelassen gewesen.

Ein Stiefvater, der ihn später hatte, gibt auf die Frage, was ihm an dem Kinde aufgefallen sei, an, er habe immer auffallend langsam gegessen. Flüssigkeiten hätte er schneller hinuntergebracht. Beim Genuss von Fleisch aber hätte das Schlucken immer so lange gedauert, dass es nicht zum Erwarten war. Diese Angabe ist wohl richtiger, wie die der Tante. Ich vermute, dass der Knabe sehr langsam und daher bei einer einzelnen Mahlzeit sehr wenig gegessen hat, daher sehr bald wieder Hunger hatte und wieder zu essen wünschte, was die Tante falsch auffasste. Ich bemerke bei dieser Gelegenheit, dass ein in München lebender erwachsener Patient mit einer Zwerchfellhernie als wesentlichste Beschwerde die hat, dass er bei den einzelnen Mahlzeiten ebenfalls nur wenig essen kann und daher häufig essen muss. Im übrigen ist er imstande, den Dienst eines Chauffeurs ohne Anstände zu verrichten.

Einmal soll der Knabe 8 Tage lang sehr häufig gebrochen haben.

Keine der beiden Personen kann sich erinnern, dass der Knabe einen grösseren Unfall erlitten hätte.

Im November 1909 soll der Knabe auf das Knie gefallen sein und seitdem gehinkt und über Schmerzen geklagt haben. Im Februar kam er wegen einer starken Schwellung am Knie auf Anordnung der Armenpflege in die chirurgische Klinik.

Status: Mächtige fungöse Kniegelenksschwellung. Bei der Punktion erhält man etwas mit Käsekrümmeln vermischten Eiter.

An Stelle der Herzdämpfung gedämpft tympanitischer Schall. Spitzenstoss nicht fühlbar. Über dem linken Unterlappen Dämpfung, Bronchialatmen und gröbere Geräusche, die als feuchte Rasselgeräusche aufgefasst werden. R. h. feuchte Geräusche zweifelhafter Natur.

Auf einem wegen dieses eigentümlichen Befundes angefertigten Röntgenbild war das ganze rechte Lungenfeld getrübt mit Ausnahme der unteren äusseren Partien. Die Trübung hatte fleckigen Charakter. Im unteren Abschnitte über dem Zwerchfell war eine bogenförmige Kontur, welche wie eine Organgrenze aussah (verdrängtes Herz?). Im linken Lungenfeld hatte man im unteren Drittel eine intensive Trübung von ganz unregelmässigem, teils strangartigem, teils mehr fleckigem Charakter. Der Oberlappen wird eingenommen von einem auffallend hellen, rundlichen, scharf begrenzten Felde.

Morrosche Tuberkulinprobe schwach positiv.

Etwas Husten und schleimigeitriger Auswurf. Stuhl unregelmässig.

Am Benehmen des Kindes fiel auf, dass es den Oberkörper immer etwas nach vorne gekrümmt hielt und dass es kurzatmig war. Auffallend war ferner eine häufige rhythmische Rotation des Kopfes, namentlich im Schlaf, der sehr unruhig war (auch zu Hause wurde dies bemerkt). Er verunreinigte häufig das Bett. Beim Essen fiel nichts auf. Von den gereichten Speisen (Milch, Kaffee,

Kalbfleisch, Mehlspeisen) verzehrte und vertrug er alles. Gebrochen hat er vor der Operation niemals.

Am 10. III. wurde der Kniegelenksfungus operiert (sogenannte synoviale Arthrektomie mit Abschälung der oberen Gelenkknorpellagen). Man fand im Gelenk massenhaft dünnflüssigen Eiter und ausgedehnte weisse zum Teil verkäste Granulationen.

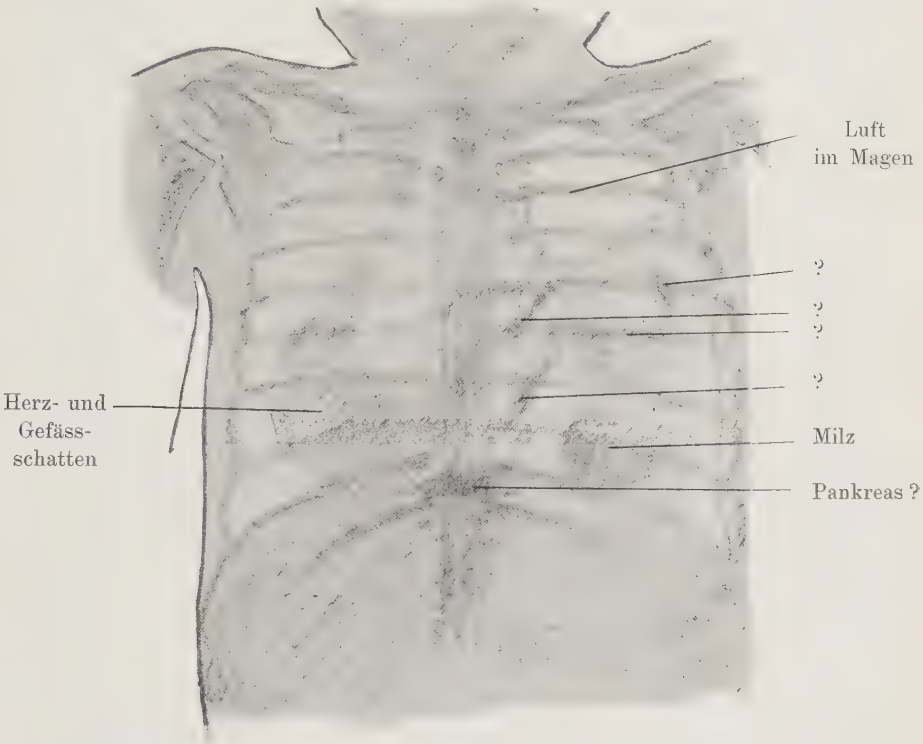

Röntgen-Skizze nach einem Diapositiv angefertigt.

Dem Narkotiseur fiel nichts besonderes auf.

Von der Operation an war das Befinden des Knaben auffallend verschlechtert. Er erbrach beständig und zwar wurden die Speisen sofort nach der Aufnahme erbrochen (die pflegende Schwester bemerkte sehr richtig, das Kind erbräche so rasch, dass die Speisen gar nicht in den Magen gekommen sein könnten). Der Puls war klein. Die Erscheinungen wurden zum Teil als Nachwirkungen der Narkose, zum Teil als Jodoformintoxikation (das Gelenk wurde in üblicher Weise mit Jodoformglyzerin gründlich ausgerieben), schliesslich als Miliartuberkulose gedeutet.

Es wurde noch ein Versuch mit Nährklysmen gemacht, die nicht gehalten wurden. Am 15. III. starb der Knabe.

Die Temperaturen waren vor der Operation meist leicht gesteigert (bis 37.8), am Tage nach der Operation 38.4, 38.2, am nächsten Tage wieder normal, in den nächsten beiden letzten Tagen subnormal (36.0, 36.5/36.1, 36.1).

Von Anfang an und namentlich zuletzt war der Knabe sehr abgemagert.

Aus dieser Krankengeschichte geht hervor, dass der Knabe zwar Atem- und Schluckbeschwerden, im Verhältnis zu seinem anatomischen Befund aber auffallend wenig Beschwerden hatte. Man muss bei der Beurteilung dieses Punktes zwar vor allem die Frage aufwerfen, ob die Hernie überhaupt eine angeborene ist, bezw. ob sie nicht zwar angeboren, aber erst in letzter Zeit so hochgradig geworden ist. Ich schliesse aus den Mesenterialverhältnissen, dass die Hernie sicher angeboren ist. Es ist aber wahrscheinlich, dass der im Thorax liegende Magen nicht schon bei der Geburt so ausserordentlich ektatisch war. Doch muss er diese Grösse schon sehr lange haben; dafür spricht die linke Lunge und der eigentümliche Strang, die beide beweisen, dass die Verdrängung schon vor langer Zeit stattgefunden haben muss. Auch die normale Dicke der Magenwandung spricht dafür. Übrigens finden sich in der Literatur mehrere Zwerchfellhernien ähnlichen Grades, die ebenfalls geringe Beschwerden machten und deren Träger ein beträchtliches Alter erreichten.

Wie in manchem dieser Fälle, so ist auch in unserem Fall schliesslich doch totale Inkarzeration aufgetreten (das erwähnte häufige Erbrechen vor dem Tode war nämlich zweifellos kein wirkliches Erbrechen, sondern nur ein Regurgitieren der Speisen, die aus dem Ösophagus nicht in den Magen gelangen konnten). Als Ursache dafür könnte man denken, dass der Magen erst nach der Operation die Drehung um die craniocaudale Achse gemacht hat. Dass das nicht der Fall ist, kann man aus der Lage der Milz auf dem vor der Operation gemachten Röntgenbild schliessen. Denkbar wäre ferner eine akute postoperative Magenektasie, die einen Zug am Ösophagus oder einen Druck auf denselben zur Folge hatte. Dagegen spricht wieder die normale Dicke der Magenwand, ferner nimmt der Magen bei der akuten postoperativen Magenektasie wohl nie so enorme Dimensionen an. Für die richtige Erklärung halte ich die folgende: Nach der Operation stellten sich die üblichen Brechbewegungen infolge der Narkose ein. Die Folge davon war, dass die Dünndarmschlingen, die bei der Sektion links unten in der Pleurahöhle gefunden wurden und die, wie ich vermute, vorher im Abdomen lagen, in die Brusthöhle gepresst wurden. Sei es nun, dass einige Schlingen in der Bruchpforte stecken blieben (bei der Sektion wurde das zwar nicht bemerkt, doch könnte dieses Verhalten durch Zug am Dünndarm zerstört worden sein) oder sei es, dass das Konvolut dieser Dünndarmschlingen infolge der nahen Lage am Magenstiel auf diesen drückte, jedenfalls kann diese weitere Komplikation leicht die völlige Inkarzeration bewirkt haben.

Ich erwähne bei dieser Gelegenheit, dass der Inhalt des Ösophagus und des Magens ein ganz verschiedener war. Im Magen waren schwarzgrüne, kotig riechende, dünnflüssige Massen, im Ösophagus weissliche, käsige Krümmel. Auch dies ist ein Beweis für den völligen Abschluss zwischen Ösophagus und Magen. Die kotigen Massen sind offenbar durch heftige Brechbewegungen in den Magen gelangt.

Wie schon erwähnt, wurde der Fall nicht diagnostiziert, sondern zufällig bei der Sektion gefunden. Das ist der gewöhnliche Verlauf. Und das ist leicht verständlich. Die vorhandenen Symptome können eben immer auch auf andere Weise gedeutet werden und Zwerchfellhernien sind so ungeheuer selten, dass der Arzt meist eher die kompliziertesten Diagnosen stellt, als dass er an eine solche Kuriosität denkt.

Auch im vorliegenden Fall können die meisten Symptome leicht anders gedeutet werden. Gedämpft tympanitischer Schall an Stelle der Herzdämpfung ist nichts ungewöhnliches, da das Herz dem Magen aufliegt. Der Spitzenstoss ist sehr häufig nicht fühlbar. Dass das Herz auf der anderen Seite perkutorisch nicht nachgewiesen wurde, wird niemanden wundern, wenn er Fig. 2 betrachtet, woraus ersichtlich ist, dass nur ein ganz geringer Teil des Herzens der Brustwand anlag. Ich vermute sogar, dass in situ das Herz völlig vom Magen und der Lunge verdeckt war. Bei der Auskultation können die Herztöne auf der linken Seite infolge Leitung durch den Magen leicht ebenso deutlich zu hören gewesen sein. Zu beachten ist vor allem, dass an Stelle des Herzens zufälligerweise die Milz, also ein ebenfalls Dämpfung gebendes Organ liegt. Die Dämpfung über dem linken Unterlappen wurde als pneumonische Infiltration aufgefasst. (Es besteht die Möglichkeit, dass der gleiche Irrtum auch bei der Erkrankung des 5wöchentlichen Kindes stattfand.) In Wirklichkeit ist die Dämpfung vom Mageninhalt und Kot verursacht gewesen.

Bezüglich des Röntgenbildes ist zu bemerken, dass das helle Feld links oben einer Kaverne sehr ähnlich sieht, wenn es auch sehr gross ist. Auch die für Kavernen typische Verdichtung in der nächsten Umgebung ist vorhanden. Die übrigen Erscheinungen sind auf dem Originalröntgenbild lange nicht so unzweideutig, wie auf dem erst nach dem Tode angefertigten sehr verkleinerten Diapositiv zu erkennen.

Man war sich natürlich bewusst, dass der Fall in vielfacher Hinsicht unklar war, bevor aber die richtige Diagnose gestellt wurde, starb das Kind.

Ich möchte zur Illustration, wie leicht man sich bei der Diagnose von Zwerchfellhernien täuscht, noch ein besonders typisches Beispiel aus der Klinik von Ziemssen anführen (O. Horschitz, Dissertation, München 1892): 62jähriger

Taglöhner. Anamnese: Vor einem Jahre Fall 4 m tief. Vor einigen Tagen Genuss von altgebackenen Nudeln und altem Käse, darauf heftiges Erbrechen und Schmerzen in der Magengegend.

Status: Lungen ohne Befund (!). Herzaktion sehr schwach, Töne undeutlich. Magengegend druckempfindlich. Erbrechen, Magenschmerzen.

Diagnose: Ptomainvergiftung. Exitus letalis (anscheinend am Tag des Eintritts).

Sektionsbefund: Hernia diaphragmatica, linker Pleurasack fast ganz von den Baucheingeweiden erfüllt. Der Magen, grosses Netz und Teile des Quercolons haben die linke Lunge fast ganz verdrängt.

Nachdem die wahre Diagnose nun bekannt ist, findet man freilich eine Anzahl von Symptomen, die mit ziemlicher Deutlichkeit für eine Zwerchfellhernie sprechen. Von grosser Bedeutung war vor allem das unstillbare Erbrechen, richtig gesagt Regurgitieren von Speisen. Kaufmann (Deutsche med. Wochenschr. 1887) und vor ihm Huber (Friedreichs Bl. 1882) weisen auf die Wichtigkeit dieses Symptoms für die Diagnose hin. Sehr instruktiv ist auch das Röntgenbild. Das helle Feld ist im Magen enthaltene Luft. Sehr schön ist der Herzschatten und der Schatten der grossen Gefässe zu sehen. Auch die Milz ist gut sichtbar. Unklar ist die Bedeutung der Trübung über derselben. Der Schatten am unteren Ende der thorakalen Wirbelsäule entspricht nach seiner Lage dem Pankreas, ob in Wirklichkeit, möchte ich nicht sicher behaupten.

Die eigentliche Todesursache ist nicht ganz klar. Bei der Sektion wurde wegen einiger in der Leber und der Milz gefundener Knötchen die Diagnose Miliartuberkulose gestellt, die sich aber bei mikroskopischer Untersuchung der Organe nicht bewahrheitet hat. Sonstige für Tuberkulose sprechende Befunde wurden an der Leiche nicht gemacht. Offenbar war das schon vorher schwächliche Kind den gehäuften Schädigungen der Operation und der folgenden Mageninkarzeration nicht gewachsen.

Aus dem Sektionsbericht ist sonst nichts von besonderem Interesse.

Aus meinen Darlegungen geht hervor, dass ein eigentliches Netz nicht vorhanden ist, dass dem Kinde also ein Organ gefehlt hat. Ich möchte daher kurz darauf eingehen, wie dieser Defekt physiologisch zu bewerten ist. Über die Funktion des grossen Netzes sind schon in der ältesten Literatur die verschiedensten Ansichten angegeben (s. Bromann, Entwickelungsgeschichte der Bursa omentalis 1904), und noch heute sind die Autoren sich nicht einig. Als Schutz der Gedärme gegen Reibung, gegen Kälte, als Fettreservoir wird es betrachtet. Sicher wirkt das grosse

Netz auch in diesem Sinne, doch ist es dazu nicht notwendig. Auch für die Beweglichkeit des Magens hat es keine Bedeutung. Sehr beachtenswert findet Bromann die Auffassung, dass das grosse Netz bei der Erweiterung des Magens diesen mit Serosa zu überziehen hat, indem der Magen zwischen beiden Blättern vordringt. Bromann hat experimentell gefunden, dass für diese Funktion die obersten 2—5 cm in Frage kommen, die Bedeutung der unteren Teile ist also so nicht erklärt. In unserem Falle ist leicht einzusehen, dass eine weitere Ausdehnung des Magens eben infolge des Fehlens des grossen Netzes auf Schwierigkeiten stossen würde, da der Magen nicht zwischen die beiden Gekröseblätter eindringen könnte. Es müsste vielmehr eine Dehnung des Mesogastriums stattfinden oder eine Ausbuchtung des einen Blattes. Letzteres ist in der Tat am Präparat zu erkennen, insofern als das Mesogastrium nicht genau an der grossen Kurvatur, sondern darunter inseriert.

Bromann hält das grosse Netz erstens für einen Schutz gegen diffuse Peritonitis insofern als das grosse Netz durch Verklebung einen peritonealen Herd rasch abkapselt. Zweitens für einen Schutz gegen aus dem Darm in die Bauchhöhle (im Fall von Darmperforationen) gelangende Bakterien. Dank seinem Reichtum an Lymphgefässen soll das Netz sehr geeignet sein, diese Bakterien aufzunehmen. Bromann stützt diese Auffassung durch Hinweis auf die verschiedene Ausbildung des Netzes bei Tieren in verschiedener Lebensweise.

Vor Bromann hat schon Rogert 1898, Milian 1899 und de Renzi et Boeri 1902 diese Ansicht ausgesprochen (nach Bromann).

Die Bedeutung des grossen Netzes als Bakterienfänger ist experimentell durch Roger 1898 bewiesen worden. Er exstirpierte bei Kaninchen und Meerschweinchen das grosse Netz, wartete die Heilung von der Operation ab und injizierte Staphylokokkenkultur in die Bauchhöhle. Die Tiere starben in 2—3 Tagen, während Kontrolltiere die gleiche Menge ertrugen. Nach Milian sorgt das grosse Netz im Kampf gegen Infektionen »für die Resorption gefallener Leukocyten und für die Herbeischaffung neuer Truppen«. Insofern bedeutete das Fehlen des grossen Netzes für unseren Knaben eine Verminderung der Widerstandskraft. Zum Teil konnte die Aufgabe des grossen Netzes von den beschriebenen Seitenplatten übernommen werden, aber nur soweit es sich um in der Brusthöhle sich abspielende Vorgänge handelte. Da der Knabe an einer Infektionskrankheit, Tuberkulose litt, hätte dieser Umstand vielleicht von Bedeutung werden können.

Literatur.

Zwerchfellhernien sind zwar sehr selten. Trotzdem hat sich im Laufe der Zeit — die erste grössere Arbeit ist eine Dissertation von Dreifuss aus dem Jahre 1829 — eine erhebliche Anzahl von Fällen angesammelt. Die wichtigsten Arbeiten zur Orientierung über die Literatur sind die von Lacher, Thoma und Grosse, die Sammelreferate bringen.

Die weitaus meisten Arbeiten enthalten aber nur eine topographische Beschreibung und statistische Angaben über die Häufigkeit der einzelnen Formen. Gesichtspunkte von allgemeinerem Interesse sind daher wenig zu finden. Die meisten Fälle geben dazu wohl auch keinen Anlass. Die Autoren, die auf diesem Gebiet tiefere Zusammenhänge suchen, befassen sich gewöhnlich mit der Entwickelung des Zwerchfells. Dieses Thema ist aber bei seiner Schwierigkeit bald erschöpft.

Ich habe in meiner Arbeit den Hauptnachdruck auf mesenterialentwicklungsgeschichtliche Fragen gelegt. In der Literatur ist darüber sehr wenig enthalten, obwohl sicher sehr viele Fälle geeignet wären, von diesem interessanten Gesichtspunkte aus behandelt zu werden.

Wenzel Gruber behandelt in Virchows Archiv 1869 einen Fall mit einem Mesenterium commune für Dünndarm und Colon ascendens. Er erwähnt dabei, dass er ein Mesenterium commune auch bei Individuen ohne Hernia diaphragmatica gesehen hat.

Ausführlicher behandelt werden die Mesenterialverhältnisse nur in einer einzigen Arbeit von E. Schwalbe (Über einen Fall von linksseitigem angeborenem Zwerchfelldefekt, Morphologische Arbeiten 1898). Im Anfang dieser Arbeit weist Schwalbe darauf hin, dass man über die Entwicklung des Mesenteriums zu einem abschliessenden Ergebnis noch nicht gelangt ist und dass es daher sehr wichtig ist, auch Abnormitäten zu berücksichtigen: „Die Forscher, welche sich mit diesen Aufgaben beschäftigt haben, betonen übereinstimmend die Wichtigkeit der genauen Beschreibung menschlicher abnormer Bildungen, der kongenitalen Defekte beziehentlich Lageänderungen (des Zwerchfells und) der Mesenterien."

Die Abweichungen des Mesenteriums vom normalen Zustand sind aber im Fall Schwalbes nicht annähernd so gross, wie in dem unsern. Ich glaube, dass unser Fall insofern trotz der grossen Anzahl der beschriebenen Zwerchfellhernien Beachtung verdient. Vor allem halte ich das Vorhandensein eines primitiven Mesogastriums für sehr bemerkenswert.

Ich habe bereits die wichtigsten Sammelreferate über Zwerchfellhernien (Lacher, Thoma und Grosse) angeführt. Das letzte von Grosse ist aus dem Jahre 1899. Der Vollständigkeit halber möchte ich die weiteren Publikationen kurz zusammenstellen (nach Zentralblatt f. allgem. Pathol.):

1898. Sitzungsbericht d. anatom. Gesellsch. zu Paris, Sitzg. vom 19. IV. 95. Legry, Hernie eines Teiles des grossen Netzes und des linken Colonknies, durch den Ösophagusschlitz, bei einer Schwangeren.

do. 28. VI. 1895. Hern. diaphr. spuria, wahrscheinlich traumatica, von Ombrédanne; 1,40 m Darm in der linken Pleurahöhle.

1899. —

1900 Originalarbeit. E. Schwalbe, ein Fall von H. d. vera. Bruchpforte = Foramen oesophageum. Im Bruchsack ist ein Teil d. Fundus u. d. Omentum majus.

1901. —

1902. —

1903. Transactions of the Chicago pathological society. Vol. IV. Parker, A description of the appearances in five cases of diaphragmatic hernia. 1. Fall: 60jährige Frau; im linken Pleurasack Magen, Duodenum, gross. Netz u. Colon transversum; vielleicht congenital. 2.—5. Fall ohne Besond.

Sitzungsber. d. anatom. Gesellsch. zu Paris 1. VI. 1900; Funck-Brentano, H. d. congenita spuria. Diagnose gestellt mittelst Röntgenstrahlen.

Prager med. Wochenschr. 1903; Lucksch Frz., Echte erworbene Zwerchfellhernie (parasternale, 75jähr. Frau, Zufallsbefund bei der Sektion).

Archiv für Gynäkologie, Bd. 68, 1903; Liepmann W., Zur Ätiologie der congenitalen Zwerchfellhernien. Ein neuer Fall; Ausbleiben der Vereinigung der ventralen u. dorsalen Zwerchfellpartie als Ätiologie d. Zwerchf.-Hernien erklärt.

Beiträge z. klin. Chirurgie 1903, Bd. 38; neuer Fall, traumatisch.

1904. Annales de Gynécologie e d'obstétrique, T. 60, Novemb. 1903. Lepage M. G., Un cas de Hernie diaphragmatique chez un nouveau-né; auf der rechten Seite.

Pape, C. E., Inaug.-Dissert., Leipzig 1904. Über H. d. vera; Bruchsack zum Teil von der Leberanlage gebildet.

Zwerchfellhernien, linksseitige; nicht gefunden, weil Seitenzahl im Inhaltsverzeichnis fehlt.

1905. Zeitschrift für Heilkunde 1904, Heft 11. Eppinger, Hans; Beitrag zur Röntgendiagnostik u. path. Anatomie der H. d. (vera) paraoesophagea.

Prager med. Wochenschr. 1904, 12. Lucksch Frz., ein neuer Fall von echter, wahrscheinlich erworbener Zwerchfellhernie.

Bericht über d. Verhandl. d. deutschen Pathol. Gesellsch. auf der 9. Tagung in Meran 1905. R. Beneke, Über Bauchlunge und H. d. congen. spuria.

1906. Deutsche Zeitschr. für Chirurgie, Bd. 82, 1906. Methling, Zur Kasuistik der Zwerchfellhernien. Ein Fall von eingeklemmter Zwerchfellhernie, traumatisch.

do. Wieting, Über die H. d., namentlich ihre chron. Form. 3 Fälle. Zwei falsche traumatische, eine rechtsseitige echte.

1907. Münchener medizin. Wochenschrift 1906. Weckerle, H. d. spuria, 56 Jahre alter Mann; ausgetreten ist ein Teil des Magens. Zufallsbefund.

Brit. medic. Journal, 4. V. 1907. Two cases of diaphragmatic hernia. Totgeborenes Kind.

1908. Deutsche Zeitschrift f. Chirurgie, Bd. 88, 1908. Iselin, Von den Zwerchfellverletzungen und ihren Folgen, den Zwerchfellhernien. Sechs operativ behandelte Stichverletzungen, eine Zerreissung; Literatur über Zwerchfell-Operationen.

Benützte Literatur.

Lacher, L. Über Zwerchfellshernien. Deutsches Archiv f. klin. Medizin, Bd. 27. 1880.

Thoma. Vier Fälle von Hernia diaphragmatica. Virchows Archiv, 88. Bd., 1882.

Rauert. Über Zwerchfellhernien. Inaug.-Diss., Freiburg 1900.

Grosser. Zwerchfellhernie. Wiener klinische Wochenschrift 1900.

Bromann. Diaphragmadivertikel. Beiträge von Ziegler, XXVII. 1900.

Kaufmann. Zwerchfellshernie. Deutsche medizin. Wochenschr. 1887.

Lucksch. Echte, wahrscheinlich erworbene Zwerchfellhernie. Prager medizinische Wochenschr. 1904.

Pape. Hernia diaphragmatica vera. Inaug.-Dissert., Leipzig 1904.

Schwalbe. Angeborener Zwerchfelldefekt. Morphologische Arbeiten von Schwalbe, VII, 1908.

Derselbe. Hernia diaphragmatica. Zentralblatt f. allgem. Pathol., XI, 1900,

Derselbe. Münchener mediz. Wochenschrift 1899.

Gruber, W. Abhandlungen eines Falles mit einem Mesenterium commune. Virchows Archiv, Bd. 47.

Inaugural-Dissertationen aus München:

Althans. Über traumatische Zwerchfellshernien. 1895.

Faulhaber. Zur Kasuistik der traumatischen Diaphragmal-Hernia. 1897.

Henning, Über wahre Zwerchfellshernien. 1902.

Entwicklungsgeschichtliche Arbeiten:

Bromann. Entwicklung des Zwerchfells. Verhandlungen der anatom. Gesellschaft, XVI, 1902.

Uskow. Über die Entwicklung des Zwerchfells u. s. w. Archiv für mikrosk. Anatomie 1883, Bd. XXV.

Waldeyer. Über die Beziehungen der Hernia diaphragmatica congenita zur Entwicklungsweise des Zwerchfells. Deutsche medizin. Wochenschr. 1884.

Bromann. Entwicklungsgeschichte der Bursa omentalis. 1904.

Lebenslauf.

Ich wurde am 14. Juli 1885 in München geboren. Nach vierjährigem Besuch der Volksschule und neunjährigem des humanistischen Gymnasiums in München studierte ich von 1904 bis 1909 zehn Semester lang Medizin, davon neun Semester in München, ein Semester in Kiel. In der gleichen Zeit diente ich ein halbes Jahr beim Militär. Im Herbst 1909 machte ich die ärztliche Prüfung. Im Jahre 1910 war ich als Medizinalpraktikant an der Chirurgischen Universitäts-Klinik in München, an der zweiten Gynäkologischen Klinik in München und am Marienhospital in Hagen i. W.

DRUCK von CARL RITTER, G. m. b. H.
WIESBADEN.